大阪市大における医療連携プログラム

「Face to Face の会」だより

第 22 号　2013 年 10 月　発行 : 大阪市立大学病院「Face-to-Face の会」 文責 : 平田一人 (世話人代表)　連絡先 :06-6645-2857　患者支援課

ミニレクチャー

頭部画像の読影手順　～特に脳溝・脳槽を意識して～

放射線科　准教授　下野 太郎

一般放射線診断医がどのように頭部画像に接して読影をし考えているかということと、頭部 CT と MR の中でも特に頭部 CT 読影を中心にお話ししました。

私自身は頭部画像に限らず読影する際は、依頼臨床情報の記載を見る前に全ての画像に目を通してから一度考えを構築し、その後依頼臨床情報を見てから再度読影して、考えを再構築するようにしています。この過程を症例提示しながら説明しましたので、基本的な心構え中心の内容となりました。

頭部画像の読影の際には、ついつい真ん中の脳実質にばかり目が行きがちとなります。きちんとした読影手順を身に着けていないと見落としやすいのが脳実質外病変、特に脳溝・脳槽などの脳脊髄液腔の異常です。この脳溝・脳槽を意識することが最も重要で読影手順の第一歩となります。脳溝・脳糟を習熟するために、正常頭部画像において、脳溝・脳槽に沿って一筆書きをするように視線で脳表を追ってみて、各年代に応じた深さや形状を体感することをお勧めしました。同時に、左右を比較しながら脳溝の数を数える練習をお勧めしました (図 1)。また特にチェックすべき部位も解説しました（図 2)。こういった訓練や準備により、病的な見えづらくなっている脳溝・脳槽が認識しやすくなりますし、脳実質そのものの腫脹や萎縮も気づきやすくなります。

会場からは、頭部画像において異常に気づくための読影手順に関する質問があり、頭部 CT を読影する際には、一度はくも膜下出血ではないかと思いながら読影する大切さを強調させていただきました。

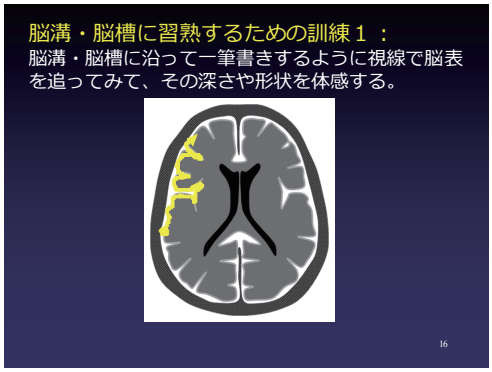

図 1

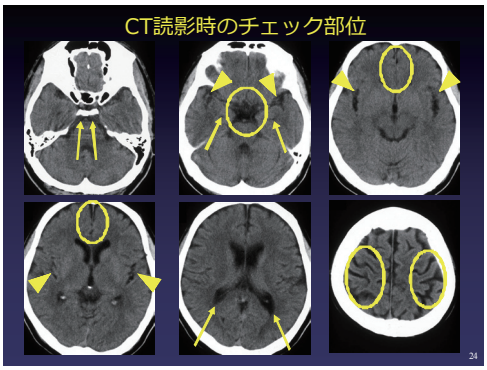

図 2

次回開催のお知らせ

第 24 回 Face-to-Face の会

日時 :　平成 26 年 2 月 15 日 (土)　15：00 ～ 17：00

会場 :　大阪市立大学医学部附属病院　5 階 講堂

講演 :　症例呈示　　① 核医学科

　　② 女性診療科（婦人科）

　　ミニレクチャー　　呼吸器内科

※　予定につき、開催内容ほか変更の場合がございます。

症例提示

葉酸欠乏性貧血に伴う心不全から回復し再発予防のための社会的支援まで介入できた一例

総合診療センター　前期研究医　遠藤 安弥子

症例　）

42 歳男性。22 歳時より統合失調症に対し内服薬による加療を受けており、自宅で過ごすことが多く、1 週間あたり焼酎約 4 リットルの摂取を続けていた。入院 2 週間前より倦怠感が出現し、次第に増悪したため近医を受診したところ、著明な貧血を指摘され当院に紹介、同日緊急入院となった。

入院時、ヘモグロビン（Hb）2.8g/dl であり、貧血に伴う高拍出性心不全と両下腿浮腫を認めた。葉酸値の著明な低下を認め、葉酸を補充し貧血は改善した。高拍出性心不全と両下腿浮腫も、心不全治療と貧血改善とともに軽快した。このような病態に至った背景として精神障害者手帳未交付のために社会的支援を得られていないことが明らかとなり、治療と並行して精神科かかりつけ医に連絡し、後日交付された。支援体制の見通しがつき、第 13 病日退院となった。

著明な貧血の原因検索を行ったが、著明な葉酸値低下以外の所見を認めなかった。葉酸欠乏性貧血と診断し、葉酸補充にて病状は改善した。本例では精神障害者手帳の交付を受けておらず、社会的支援を得られていなかったことが、発症の一因と考えられた。

患者の生活環境や社会的背景に目を向け、発症の要因を探り、今後の再発予防に努めることは重要であると再確認した症例であった。

骨髄検査

巨赤芽球様変化　　過分葉好中球

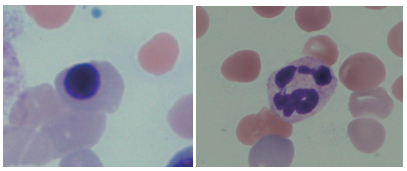

入院後経過

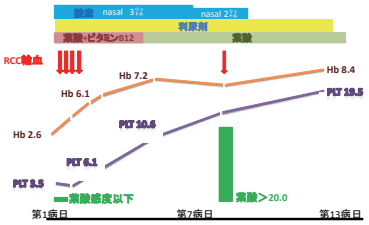

消化器外科における局所進行膵癌の１切除術と膵癌終末期を在宅医療に移行した一例について

腫瘍外科　講師　木村 健二郎

症例１）

症例は 64 歳男性。分枝型 IPMN の経過観察中、2011 年 10 月に CA19-9 の上昇あり、膵頭部癌の合併を指摘され当科紹介となった。同年 12 月に手術施行したが、総肝動脈から固有肝動脈にかけての癌浸潤を認め、切除不能と判断した。化学放射線療法の方針とし、GEM 療法及び放射線療法（50.4Gy/28Fr）を行い、引き続いて GEM ＋ S-1 療法を施行した。効果は SD であったが、遠隔転移の出現無く、腫瘍の局所制御はできていると判断し、再度根治切除を試みた。2012 年 10 月、肝動脈合併切除 / 再建を伴う膵頭十二指腸切除術を施行した。血行再建は、左胃動脈と右肝動脈を吻合した。病理組織診断では、腫瘍の 90% 以上の病変、壊死が認められ、剥離面や動脈周辺に癌遺残を認めず、R0 手術が施行できたことを確認した。現在、術後 8 ヶ月経過し無再発生存中である。

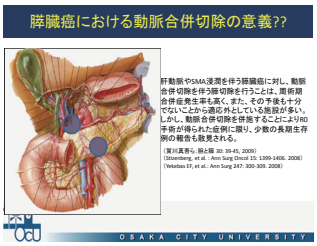

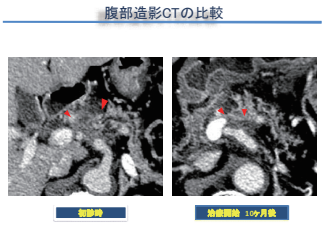

症例２）
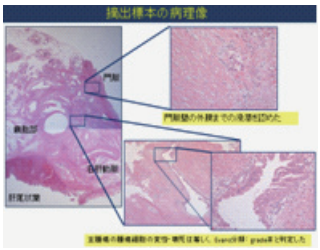
症例は 60 歳の男性。膵頭部癌に対し、平成 23 年 4 月に膵頭十二指腸切除術を行った。術後に局所再発が出現し、抗癌剤を行うも徐々に病勢が進行し、倦怠感・食欲不振・腹部膨満感も出現し、平成 24 年 6 月には抗癌剤を中止し、緩和医療に完全移行した。全身状態の悪化がすすみ、7 月 23 日に在宅訪問診療を近医に依頼し、1.5 ヶ月間の在宅往診を続けていただき、ご自宅にて永眠された。